

## Assessment of the anchorage effect of transpalatal arch in tooth extraction treatment

Oshagh M<sup>1</sup>, Ajami Sh<sup>2</sup>, Shaghghi Shirazi T<sup>3\*</sup>

<sup>1</sup>Member of Orthodontic Research Center, Associate Professor, Department of Orthodontics, School of Dentistry, Shiraz University of Medical Sciences, Shiraz, Iran

<sup>2</sup>Member of Orthodontic Research Center, Assistant Professor, Department of Orthodontics, School of Dentistry, Shiraz University of Medical Sciences, Shiraz, Iran

<sup>3</sup>Undergraduate student, Student Research Committee, School of Dentistry, Shiraz University of Medical Sciences, Shiraz, Iran

### Abstract

**Background:** Obtaining the maximum anchorage in the maxillary arch is mainly considered for preventing the first molars from moving towards the extraction site. Transpalatal arch is one of the instruments which provide anchorage. Up to now, a limited number of studies have assessed the effects of the transpalatal arch on sagittal, vertical, transverse, and rotational movements of the molars using both cephalograms and casts. Therefore, the present study aimed to evaluate the effect of the transpalatal arch on sagittal, vertical, transverse, and rotational movements of the maxillary first molars in the patients treated by the extraction of premolars with and without the transpalatal arch.

**Methods:** The present retrospective clinical trial was conducted on 68 patients who had finished the orthodontic treatment and were treated with (34 patients) or without the transpalatal arch (34 patients). Pre- and post-treatment lateral cephalograms and study casts were evaluated to determine the maxillary first molars movements during the treatment. The data were analyzed by the SPSS statistical software using paired samples t-test and Mann-Whitney U test.

**Results:** No significant difference was found between the transpalatal arch and no-transpalatal arch groups regarding the mesial, vertical, and rotational movements of the maxillary first molars measured using cephalograms and study casts. However, a statistically significant difference was observed between the two groups regarding the transverse movements of the maxillary first molars ( $-0.19 \pm 2.19$  mm and  $-1.47 \pm 1.25$  mm, respectively;  $P=0.002$ ).

**Conclusions:** In this trial, the transverse movement of the maxillary first molars of the transpalatal arch group was significantly less than that of the control group treated without the transpalatal arch.

Keywords: Clinical orthodontics, Transpalatal arch, Maxillary first molar tooth

Sadra Med Sci J 2013; 1(3): 175-188

Received: May 11th, 2013

Accepted: Jun. 20th, 2013

---

\*Corresponding Author: Tahereh Shaghghi Shirazi, Dental student, Student Research Committee, School of Dentistry, Shiraz University of Medical Sciences, Shiraz, Iran. shtahereh@yahoo.com

مجله علمی علوم پزشکی صدرا

دوره ۱، شماره ۳، تابستان ۱۳۹۲، صفحات ۱۷۵ تا ۱۸۸

تاریخ پذیرش: ۹۲/۰۳/۳۰ تاریخ دریافت: ۹۲/۰۲/۲۱

## بررسی اثر انکوریجی ترانس پالاتال آرک در درمان کشیدن دندان

مرتضی عشاق<sup>۱</sup>، شبنم عجمی<sup>۲</sup>، طاهره شقاقی شیرازی<sup>۳\*</sup>

<sup>۱</sup>دانشیار عضو مرکز تحقیقات ارتودنسی، بخش ارتودنسی دانشکده دندانپزشکی، دانشگاه علوم پزشکی شیراز، شیراز، ایران  
<sup>۲</sup>استادیار عضو مرکز تحقیقات ارتودنسی، بخش ارتودنسی دانشکده دندانپزشکی، دانشگاه علوم پزشکی شیراز، شیراز، ایران  
<sup>۳</sup>دانشجوی دندانپزشکی، کمیته تحقیقات دانشجویی، دانشکده دندانپزشکی، دانشگاه علوم پزشکی شیراز، شیراز، ایران

### چکیده

**مقدمه:** اغلب در فک بالا به دست آوردن حداکثر انکوریج برای دندان‌های مولر اول و عدم حرکت آن‌ها به سمت محل دندان کشیده شده مورد توجه است. ترانس پالاتال آرک یکی از وسایلی است که به تامین انکوریج کمک می‌کند. مطالعات محدودی اثرات ترانس پالاتال آرک را بر حرکات قدامی-خلفی، عمودی، عرضی و چرخشی مولرها با استفاده از سفالوگرام و کست مطالعه اندازه‌گیری کرده‌اند. بنابراین، مطالعه‌ای با هدف ارزیابی توانایی انکوریج ترانس پالاتال آرک در حرکت قدامی-خلفی، عمودی، عرضی و چرخشی دندان‌های مولر اول فک بالا در بیمارانی که با کشیدن دندان‌های پره مولر و با و بدون ترانس پالاتال آرک درمان شدند، انجام شد.

**مواد و روش:** این مطالعه، یک پژوهش کارآزمایی بالینی گذشته نگر بود که بر روی ۶۸ بیمار که تحت درمان ارتودنسی قرار گرفتند، انجام شد. از این افراد ۳۴ نفر با ترانس پالاتال آرک و ۳۴ نفر بدون ترانس پالاتال آرک درمان شدند. سفالوگرام‌های جانبی و کست‌های مطالعه‌ی قبل و بعد از درمان این بیماران برای ارزیابی حرکت دندان‌های مولر اول فک بالا در طول درمان بررسی شدند. داده‌ها با استفاده از نرم افزار SPSS و با بکارگیری تی زوجی و من‌ویتنی مورد تجزیه و تحلیل قرار گرفت.

**یافته‌ها:** حرکات قدامی-خلفی، عمودی و چرخشی دندان‌های مولر اول فک بالا در بیماران درمان شده با و بدون ترانس پالاتال آرک که به وسیله‌ی سفالوگرام و کست‌های مطالعه بررسی شدند، تفاوت معنی‌داری نداشتند. حرکت عرضی دندان‌های مولر اول فک بالا در گروه درمان شده با ترانس پالاتال آرک و گروه درمان شده بدون ترانس پالاتال آرک به طور معنی‌داری از نظر آماری متفاوت بود (به ترتیب  $2/19 \pm 0/19$  میلی متر و  $1/25 \pm 1/47$  میلی متر،  $P = 0/002$ ).

**بحث و نتیجه گیری:** در این مطالعه حرکت عرضی دندان‌های مولر اول فک بالا در گروه درمان شده با ترانس پالاتال آرک به طور معنی‌داری کمتر از گروه کنترل که بدون ترانس پالاتال آرک درمان شدند، بود.

**واژگان کلیدی:** ارتودنسی بالینی، ترانس پالاتال آرک، دندان مولر اول فک بالا

\*نویسنده مسئول: طاهره شقاقی شیرازی، دانشجوی دندانپزشکی، کمیته تحقیقات دانشجویی، دانشکده دندانپزشکی، دانشگاه علوم پزشکی شیراز، شیراز، ایران

Shtahereh@yahoo.com

## مقدمه

در درمان ارتودنسی کنترل انکوریج که به صورت «مقاومت در برابر حرکت دندان ناخواسته» تعریف می‌شود برای موفقیت ضروری است (۱،۲). دندان‌ها در الگوهای متفاوتی حرکت داده می‌شوند که مکانیسم آن شامل مدیریت فضای دندان‌های کشیده شده بر اساس میزان انکوریج مورد نیاز است (۳). اغلب در فک بالا به دست آوردن حداکثر انکوریج (که شامل وقتی است که دندان‌های مولر اول موقعیت خود را حفظ کنند و به سمت محل دندان کشیده شده حرکت نکنند) مورد توجه است (۳). وسایل مختلفی، چه خارج دهانی و چه داخل دهانی (ترانس پالاتال آرک و دستگاه نانس)، برای تامین حداکثر انکوریج به کار می‌روند (۳). ترانس پالاتال آرک یک سیم یا بار (bar) است که در کام گسترده شده و دو بند (band) که متصل به دندان‌های مولر اول دائمی فک بالا هستند را به هم وصل می‌کند (۳). این وسیله کمی به طور وسیع برای تغییر یا ثبات موقعیت مولرهای فک بالا در سه بعد (عرضی، عمودی و چرخشی) استفاده می‌شود (۳،۴). اسپلینت کردن دندان‌ها به هم یا کنترل بردارهای نیرو می‌تواند حرکت‌های ناخواسته را کاهش دهد، اما نمی‌تواند مانع آن‌ها شود (۲). هنگامی که ترانس پالاتال آرک غیر فعال در دهان قرار داده می‌شود جلوی چرخش و حرکت باکولینگوالی دندان‌های مولر را می‌گیرد و همچنین فاصله عرضی بین مولرها را حفظ می‌کند (۵). اگرچه احتمال دارد که سختی ناشی از اسپلینت کردن، تمایل مولرها را برای حرکت کاهش می‌دهد (۴)، این فرضیه به طور کلی بیشتر بر اساس توجیهات ذهنی است تا روش‌های علمی (۳). نتایج مروری بر متون حاکی از عدم وجود مطالعاتی پیرامون تغییر نیروهای ارتودنسی وقتی که دو دندان مولر فک بالا به وسیله ترانس پالاتال آرک به هم اسپلینت می‌شوند، می‌باشد (۴). از طرف دیگر عملکرد ترانس پالاتال آرک برای حفظ انکوریج در حرکت مزایای

آشکار نیست، زیرا دندان‌های مولر می‌توانند با وجود ترانس پالاتال آرک به سمت مزایا حرکت کنند (۵). تعداد محدودی گزارش در رابطه با مدیریت بالینی این وسیله وجود دارد و بیشتر آن‌ها بر تصحیح چرخش دندان مولر تمرکز کرده‌اند (۶) و اکثر ترانس پالاتال آرک‌ها متحرک بوده‌اند (۷-۱۲). مطالعه‌هایی که تلاش کردند تا توانایی انکوریج ترانس پالاتال آرک را عنوان کنند، عمدتاً از آنالیز اجزای محدود (Finite element analysis) (۴) یا تیپودنت‌های (Typodont) تغییر یافته استفاده کردند (۱۳). در بهترین حالت این مطالعه‌ها صرفاً ترانس پالاتال آرک را برای تامین انکوریج مفید می‌دانند (۳). بوباک (Bobak) و همکاران با محاسبه‌ی استرس پریودنتال در دندان‌های مولر با و بدون ترانس پالاتال آرک طی حرکت اولیه دندان‌ها نشان دادند که این وسیله بر میزان استرس پریودنتال تنها کمتر از ۱٪ اثر دارد (۴). این نتیجه بیانگر عدم تاثیر ترانس پالاتال آرک در حفظ انکوریج است (۴). با این وجود تخمین بر اساس حرکت اولیه ممکن است مناسب نباشد، زیرا مقدار نیروی اولیه با حرکت دندان تغییر می‌کند (۵). با ابداع ایمپلنت‌ها (implant) (۲)، آنپلنت‌ها (onplant) (۱۴)، مینی‌اسکروها (mini-screw) (۱۵) و میکرو ایمپلنت‌ها (micro-implant) (۱۶) که انکوریج کامل را در درمان ارتودنسی تامین می‌کنند، به طور فزاینده‌ای ارزیابی توانایی انکوریج سایر وسایل مطرح است (۳). اگر مکانیسم‌های انکوریج سنتی بتوانند نتایج یکسان و قابل مقایسه‌ای را تامین کنند، دندانپزشک نیازی به استفاده از ایمپلنت‌های گران قیمت و روش‌های تهاجمی ندارد (۳). با این حال تاکنون کمتر مطالعه‌ای توانایی انکوریج ترانس پالاتال آرک را در کنترل حرکت دندان‌های مولر در همه‌ی ابعاد قدامی-خلفی، عرضی، عمودی و چرخشی هم به وسیله سفالوگرام و هم کست مطالعه مورد بررسی قرار داده است. بنابراین هدف این مطالعه تعیین توانایی انکوریج

ترانس پالاتال آرک از طریق مقایسه‌ی جزئی این حرکت‌های دندان مولر در بیمارانی بود که با کشیدن دندان های پره مولر اول و با استفاده از ترانس پالاتال آرک یا بدون استفاده از ترانس پالاتال آرک درمان شدند.

## مواد و روش

مطالعه‌ی حاضر از نوع کارآزمایی بالینی گذشته نگر بود که با هدف بررسی اثر انکورجی ترانس پالاتال آرک بر حرکت دندان مولر اول فک بالا طی درمان کشیدن دندان در بیماران مراجعه کننده به بخش ارتودنسی دانشکده دندانپزشکی شیراز طی سال های ۱۳۸۳ تا ۱۳۸۹، انجام شد.

نمونه مورد پژوهش شامل سفالوگرام‌های جانبی و کست‌های مطالعه‌ی قبل و بعد از درمان مربوط به پرونده‌ی ۶۸ بیمار بالغ سفیدپوست (میانگین سن بیماران قبل از درمان (T0) در گروه مورد ۵/۱ ± ۱۷/۵ سال (محدوده سنی ۳۲-۱۱ سال) و در گروه شاهد ۴/۸ ± ۱۶/۴ سال (محدوده سنی ۲۸-۱۱ سال) بود. که درمان ارتودنسی را در بخش ارتودنسی دانشکده دندانپزشکی شیراز- دانشگاه علوم پزشکی شیراز- بین سالهای ۱۳۸۳ تا ۱۳۸۹ انجام داده بودند. سفالوگرام‌های جانبی و کست‌های مطالعه‌ی قبل و بعد از درمان از پرونده‌های بیمارانی که شرایط ورود به مطالعه را داشتند و با ترانس پالاتال آرک (گروه مورد) و بدون ترانس پالاتال آرک (گروه شاهد) درمان شده بودند؛ جمع آوری شد. به منظور در نظر گرفتن ملاحظات اخلاقی، گروه شاهد شامل بیمارانی بودند که جهت درمان نیازی به استفاده از ترانس پالاتال آرک نداشتند.

بیماران در هر دو گروه مورد و شاهد دارای ویژگی‌های زیر بودند: داشتن دندان‌های دائمی، کشیدن دندان های پره مولر اول فک بالا، درمان با دستگاه ۰/۰۲۲ پیش تنظیم (McLaughlin, Bennett, Trevisi: MBT: )

بیمارانی که به طور اولیه دارای شرایط ورود بودند، در صورت داشتن هر یک از موارد زیر از مطالعه خارج شدند: پرونده‌های ناقص، بزرگنمایی یا کیفیت ضعیف سفالوگرام‌ها یا کست‌های مطالعه، دندان از دست رفته جلوتر از دندان مولر سوم، استفاده از هدگیر یا وسایل انکورجی کمکی بجز ترانس پالاتال آرک در طول درمان مثل بند روی مولرهای دوم فک بالا. اکلوژن و الگوهای رشد اسکلتی در طراحی مطالعه در نظر گرفته نشد. پرونده‌های ۶۹۴ بیمار ارزیابی شد، ۶۲۶ بیمار از مطالعه خارج شدند و نمونه نهایی شامل ۶۸ بیمار بود (۳۴ بیمار با ترانس پالاتال آرک و ۳۴ بیمار بدون ترانس پالاتال آرک).

در گروه مورد، ترانس پالاتال آرک با حلقه امگا (نوع قاشقارین (Goshgarian)) از سیم گرد از جنس استیل ضد زنگ ۰/۰۳۶ اینچی ساخته شد و به بندی که روی دندان‌های مولر متصل بود، لحیم شد. ترانس پالاتال آرک غیر فعال شد و وقتی در محل قرار داده شد، هیچ نیرو یا گشتاوری به دندان های مولر وارد نمی‌کرد. سپس ترانس پالاتال آرک در دهان بیمار در طول مدت درمان باقی‌ماند، اگر چه به طور معمول چند ماه قبل از پایان درمان و بعد از بستن فضا برای تسهیل اکلوژن برداشته شد.

توالی سیم‌ها در طول درمان در هر دو گروه به صورت زیر بود: ۰/۰۱۶ نی تی (نیکل-تیتانوم)، ۰/۰۱۶ اس اس (استیل ضد زنگ)، ۰/۰۱۸ اس اس، ۰/۰۱۶×۰/۰۲۲ اس اس و ۰/۰۱۷×۰/۰۲۵ نی تی یا اس اس. پس از مرحله هم سطح کردن و تنظیم (leveling and aligning stage)، بستن فضا به وسیله ماشین های لغزشی (sliding mechanics) (پشت بند (Tie back): سیم نواری بوسیله مقیاس



سطح اکلوژال کست های مطالعه‌ی قبل و بعد از درمان انجام گرفت.

میدلاین فک بالا بر روی فتوکپی های هر کست مطالعه کشیده شد. خط دیگری مماس بر سطح دیستال دندان‌های مولر اول فک بالا در هر سمت کشیده شد و تا جایی که میدلاین فک بالا را قطع کند امتداد یافت. سپس فاصله‌ی بین روگای دوم کام و این نقاط تقاطع به وسیله‌ی کولیس دیجیتال (Mitutoyo corp.-Tokyo- Japan- Digimatic caliper, No 50 -652) برای دندان‌های مولر اول فک بالا در سمت راست و چپ (قبل و بعد از درمان) اندازه‌گیری شد. نتایج منفی به معنای حرکت مزایالی دندان‌های مولر اول فک بالا در طول درمان و نتایج مثبت نشان دهنده حرکت دیستالی آن‌ها بود.

حرکت عرضی: یک خط عمود از مرکز سطح اکلوژال هر دندان مولر اول در هر یک از دو سمت فک بالا بر میدلاین فک بالا رسم و به وسیله‌ی خط‌کش معمولی در فتوکپی‌های قبل و بعد از درمان اندازه‌گیری شد. نتایج منفی نشان‌دهنده کاهش فاصله‌ی عرضی بین دندان‌های مولر اول فک بالا و حرکت پالاتالی آن‌ها در طول درمان بود و نتایج مثبت حرکت باکالی آن‌ها را نشان می‌داد.

حرکت چرخشی: سطح اکلوژال دندان‌های مولر اول فک بالا در هر سمت بر روی فتوکپی‌ها به وسیله‌ی یک خط با امتداد مزبودیستالی، به دو قسمت باکالی و لینگوالی تقسیم شد. این خطوط در هر سمت امتداد یافتند تا زمانی که همدیگر را قطع کردند. زاویه‌ی بین این دو خط در نقطه‌ی تقاطعشان به وسیله‌ی نقاله بر روی فتوکپی‌های قبل و بعد از درمان اندازه‌گیری و مقایسه شد (شکل ۲). نقطه‌ی تقاطع این دو خط در صورتی که جلوتر نسبت به دندان‌های مولر اول فک بالا واقع شد مثبت و در صورتی که نسبت به این دندان‌ها عقب تر واقع شد، منفی در نظر گرفته شد. هدف از انجام این قسمت مقایسه‌ی مقدار چرخش دندان‌های مولر اول فک بالا

واضح است که رشد فک بالا می‌تواند اثراتی بر موقعیت دندان مولر اول فک بالا داشته باشد. برای تعیین مقدار رشد فک بالا در طول درمان، فاصله‌ی بین نقطه‌ی A (عمیق‌ترین نقطه در انحنای سطح استخوان فک بالا بین خار قدامی بینی و کرس استخوان آلوئول دندان ثنایای میانی فک بالا. (۱۸)) و خط مبدا عمودی اندازه‌گیری شد. نتایج منفی بیانگر حرکت نقطه‌ی A در طول درمان به سمت عقب و نتایج مثبت بیانگر حرکت این نقطه در طول درمان به سمت جلو بود.

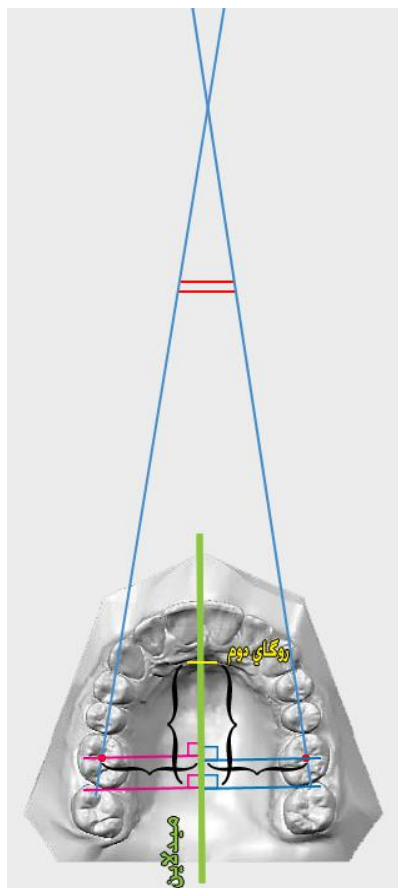
از هر اندازه‌گیری به دست آمده از سفالوگرام‌های جانبی، مقادیر قبل از درمان از مقادیر بعد از درمان کسر شد تا مقدار حرکت نقطه‌ی A و دندان مولر اول فک بالا در طول درمان ارتودنسی مشخص شود. اندازه‌گیری‌ها با دقت ۰/۵ میلی‌متر بوسیله خط کش معمولی انجام شد.

به دلیل سختی تکنیکی این قسمت از تحلیل سفالومتری، هیچ وسیله‌ی دیجیتالی به کار نرفت و تمام تریسینگ‌ها و اندازه‌گیری‌ها به وسیله‌ی دست بر روی کاغذ تریسینگ استات توسط یک محقق در یک اتاق تاریک به وسیله‌ی نگاتوسکوپ برای اطمینان از بهبود کانتراست تصاویر انجام شد. محل لندهارک‌ها و حدودهای آناتومیک به وسیله‌ی یک ارتودنتیست ماهر تایید شد و عدم توافق‌ها بین دو محقق حل گردید (شکل ۱).

### آنالیز کست مطالعه

کست‌های مطالعه‌ی قبل و بعد از درمان مربوط به هر دو گروه نیز برای ارزیابی حرکت دندان‌های مولر اول فک بالا استفاده شد. برای تهیه‌ی کست‌های مطالعه، قالب آلژینات از قوس‌های دندانی به کمک تکنسین گرفته و فوراً ریخته شد.

حرکت قدامی- خلفی: اندازه‌گیری حرکت دندان‌های مولر اول فک بالا بر روی فتوکپی‌های (رنگ: pal، بزرگنمایی: ۱۰۰٪، اندازه: متوسط، ریکود: ۱۰۷۵، ژاپن) تهیه شده از



شکل ۲: موقعیت قدامی- خلفی، عرضی و چرخشی دندان های مولر اول فک بالا در کست های مطالعه قبل و بعد از درمان ارزیابی گردید.

### نتایج

نمونه‌ی نهایی شامل ۳۴ بیمار در گروه دارای ترانس پالاتال آرک (گروه مورد) و ۳۴ بیمار در گروه بدون ترانس پالاتال آرک (گروه شاهد) بود. میانگین سن بیماران قبل از درمان (T0) در گروه مورد  $5/1 \pm 17/5$  سال (محدوده‌ی سنی ۱۱-۳۲ سال) و در گروه شاهد  $4/8 \pm 16/4$  سال (محدوده‌ی سنی ۱۱-۲۸ سال) بود. نسبت مردان به زنان در دو گروه ۱۰/۲۴ بود. تفاوت آماری معنی‌داری بین دو گروه در توزیع سن و جنسیت وجود نداشت ( $P = 0/375$ ). میانگین مدت‌های درمان (بازه T0-T1) برای گروه مورد و شاهد به ترتیب  $7/0 \pm 32/6$  ماه و  $9/0 \pm 30/7$  ماه بود که این تفاوت از نظر آماری معنی‌دار نبود ( $P = 0/329$ ).

قبل و بعد از درمان در هر دو گروه مورد و شاهد بود. اندازه‌گیری‌ها و تعیین موقعیت لندمارک‌ها توسط یک محقق برای هر دو گروه انجام شد. اندازه‌گیری‌ها با دقت ۰/۵ میلی‌متر به وسیله‌ی خط‌کش معمولی انجام شد. از هر اندازه‌گیری به دست آمده از کست‌های مطالعه، مقادیر قبل از درمان از مقادیر بعد از درمان کسر شد تا مقدار حرکت دندان‌های مولر اول فک بالا را طی درمان ارتودنسی نشان دهد. بنابراین در این مطالعه هدف آنالیز سفالومتری بررسی حرکت قدامی-خلفی و عمودی و هدف آنالیز کست مطالعه بررسی حرکت قدامی-خلفی، عرضی و چرخشی دندان‌های مولر اول فک بالا قبل و بعد از درمان در هر دو گروه مورد و شاهد بود.

جهت آزمایش تکرارپذیری ارزیابی‌ها، همان محقق رادیوگراف‌های ۲۰ بیمار (۱۰ بیمار با ترانس پالاتال آرک و ۱۰ بیمار بدون ترانس پالاتال آرک) را که به صورت تصادفی انتخاب شدند، ۶ هفته (میانگین: ۱۸۰ روز) بعد از اولین ارزیابی مورد ارزیابی دوباره قرار داد. اعتبار بین دو اندازه‌گیری براساس نتایج آزمون *intra-class correlation coefficient* بالا بود ( $P = 0/02$ ).

اطلاعات در نهایت به صورت میانگین و انحراف معیار و متغیرهای کیفی به صورت فراوانی و درصد ارائه شد. داده‌ها با استفاده از نرم افزار SPSS نسخه‌ی ۱۷ آنالیز شد. برای مقایسه‌ی متغیرهای کمی بین دو گروه از آزمون *Independent Samples T-test* استفاده شد. مقادیر *P-Value* کمتر از ۰/۰۵ از نظر آماری معنی‌دار در نظر گرفته شد.

### کست های مطالعه

الف) حرکت عرضی دندان مولر اول فک بالا در گروه مورد و شاهد تفاوت معنی داری طی درمان داشت (به ترتیب  $2/19 \pm 0/19$  میلی متر و  $1/25 \pm 1/47$  میلی متر،  $P=0/002$ ).  
 ب) حرکت چرخشی دندان مولر اول فک بالا در گروه مورد و شاهد تفاوت معناداری طی درمان نداشت (به ترتیب  $9/15^\circ \pm 2/16^\circ$  میلی متر و  $10/78^\circ \pm 0/25^\circ$  میلی متر،  $P=0/496$ ).  
 ج) حرکت مزیالی دندان مولر اول فک بالا در گروه مورد و شاهد تفاوت معناداری طی درمان نداشت (به ترتیب  $1/79 \pm 3/51$  میلی متر و  $1/88 \pm 3/69$  میلی متر،  $P=0/946$ ).  
 آمار توصیفی شامل میانگین و انحراف معیار برای حرکت های دندان مولر اول فک بالا طی درمان ارتودنسی که به وسیله ی کست های مطالعه و سفالوگرام های جانبی ارزیابی شدند، در جدول های شماره ی ۱ و ۲ ارایه شده اند.

گروه مورد میانگین مدت استفاده از ترانس پالاتال آرک در دهان  $11/3 \pm 26/8$  ماه بود.

### سفالوگرام های جانبی

الف) حرکت افقی دندان مولر اول فک بالا در گروه مورد و شاهد تفاوت معناداری طی درمان نداشت (به ترتیب  $1/20 \pm 2/60$  میلی متر و  $4/31 \pm 2/71$  میلی متر،  $P=0/897$ ).  
 ب) حرکت عمودی دندان مولر اول فک بالا در گروه مورد و شاهد تفاوت معناداری طی درمان نداشت (به ترتیب  $3/20 \pm 1/84$  میلی متر و  $1/75 \pm 2/22$  میلی متر،  $P=0/479$ ).  
 ج) حرکت نقطه ی A نسبت به خط مبدا عمودی در گروه مورد و شاهد تفاوت معناداری طی درمان نداشت (به ترتیب  $1/37 \pm 0/03$  میلی متر و  $2/43 \pm 0/43$  میلی متر،  $P=0/571$ ).

جدول ۱. میانگین و انحراف معیار حرکت دندان های مولر اول فک بالا طی درمان ارتودنسی در سفالوگرام ها و کست های مطالعه

متغیر	گروه	قبل از درمان	بعد از درمان	P-value*
فاصله بعد عرضی در آنالیز کست مطالعه	دارای ترانس پالاتال آرک	$43/81 \pm 3/29$	$43/62 \pm 2/32$	0/614
	بدون ترانس پالاتال آرک	$44/69 \pm 2/88$	$43/22 \pm 2/20$	<0/001
فاصله بعد چرخشی در آنالیز کست مطالعه	دارای ترانس پالاتال آرک	$28/35 \pm 9/58$	$30/51 \pm 8/84$	0/178
	بدون ترانس پالاتال آرک	$31/41 \pm 9/95$	$31/66 \pm 9/95$	0/893
میانگین فاصله ی بعد قدمی - خلفی در آنالیز کست مطالعه	دارای ترانس پالاتال آرک	$21/27 \pm 2/89$	$17/76 \pm 2/55$	<0/001
	بدون ترانس پالاتال آرک	$21/86 \pm 2/80$	$18/17 \pm 2/09$	<0/001
فاصله بعد افقی در سفالوگرام	دارای ترانس پالاتال آرک	$32/43 \pm 5/37$	$35/01 \pm 6/09$	<0/001
	بدون ترانس پالاتال آرک	$31/34 \pm 5/08$	$34/04 \pm 4/61$	0/001
فاصله بعد عمودی در سفالوگرام	دارای ترانس پالاتال آرک	$66/96 \pm 4/60$	$68/79 \pm 5/43$	0/002
	بدون ترانس پالاتال آرک	$65/96 \pm 4/63$	$68/18 \pm 3/50$	0/001
فاصله نقطه ی A در سفالوگرام	دارای ترانس پالاتال آرک	$68/47 \pm 5/58$	$68/44 \pm 5/55$	0/901
	بدون ترانس پالاتال آرک	$67/29 \pm 3/78$	$67/72 \pm 3/60$	0/314

\*استفاده از paired-samples t-test

جدول ۲. میانگین و انحراف معیار اختلافات حرکت دندان های مولر اول فک بالا طی درمان ارتودنسی در سفالوگرام ها و کست ها

متغیر	گروه	میانگین $\pm$ انحراف معیار	میان	P-value*
اختلاف بعد عرضی بعد و قبل از	دارای ترانس پالاتال آرک	$-0/19 \pm 2/19$	-0/75	0/002



	-۱/۵۰	-۱/۴۷ ± ۱/۲۵	بدون ترانس پالاتال آرک	درمان در آنالیز کست
۰/۴۹۶	۱/۷۵	۲/۱۶ ± ۹/۱۵	دارای ترانس پالاتال آرک	اختلاف بعد چرخشی بعد و قبل از
	۱/۰۰	۰/۲۵ ± ۱۰/۷۸	بدون ترانس پالاتال آرک	درمان در آنالیز کست
۰/۹۴۶	-۳/۷۴	-۳/۵۱ ± ۱/۷۹	دارای ترانس پالاتال آرک	اختلاف میانگین بعد قدامی - خلفی
	-۳/۴۲	-۳/۶۹ ± ۱/۸۸	بدون ترانس پالاتال آرک	بعد و قبل از درمان در آنالیز کست
۰/۸۹۷	۲/۵۰	۲/۶۰ ± ۱/۲۰	دارای ترانس پالاتال آرک	اختلاف بعد افقی بعد و قبل از درمان
	۲/۵۰	۲/۷۱ ± ۴/۳۱	بدون ترانس پالاتال آرک	در سفالوگرام
۰/۴۷۹	۱/۰۰	۱/۸۴ ± ۳/۲۰	دارای ترانس پالاتال آرک	اختلاف بعد عمودی بعد و قبل از
	۱/۷۵	۲/۲۲ ± ۳/۵۱	بدون ترانس پالاتال آرک	درمان در سفالوگرام
۰/۵۷۱	-	-۰/۰۳ ± ۱/۳۷	دارای ترانس پالاتال آرک	اختلاف نقطه ی A بعد و قبل از
	-	۰/۴۳ ± ۲/۴۳	بدون ترانس پالاتال آرک	درمان در سفالوگرام

\* استفاده از Mann-Whitney U test

شده است با و بدون ترانس پالاتال آرک تقریباً مشابه است (۵). در مطالعه‌ی آنها ترانس پالاتال آرک نمی‌توانست جلو حرکت مزیالی تاج را بگیرد (۵). زابلوکی (Zablocki) و همکاران نیز در یک مطالعه‌ی سفالومتری نشان دادند که ترانس پالاتال آرک اثر آشکاری بر حرکت مزیالی دندان‌های مولر اول فک بالا طی درمان کشیدن دندان ندارد (۳).

در مطالعه‌ی ما حرکت مزیالی دندان‌های مولر در گروه مورد و شاهد در بررسی سفالوگرام به ترتیب ۲/۶ میلی‌متر و ۲/۷ میلی‌متر و در کست مطالعه به ترتیب ۳/۵ میلی‌متر و ۳/۷ میلی‌متر بود. این اختلافات ممکن است مربوط به خطا در تعیین لندمارک‌ها و اندازه‌گیری‌ها به دلیل سوپرایمپوزیشن‌ها در تصاویر سفالوگرام باشد.

یافته‌های ما در خصوص حرکت مزیالی دندان مولر اول مشابه مطالعه‌ی پاکت (Paquette) و همکاران است، آنها دریافتند که حرکت دندان‌های مولر پس از کشیدن چهار دندان پره‌مولر، طی درمان با دستگاه اج‌وایس (Edgewise) ۲/۵ میلی‌متر بود (۱۹). شارما (Sharma) و همکاران نیز نشان دادند که میانگین حرکت مزیالی دندان مولر اول در گروه دارای ایمپلنت مینی اسکرو ۰/۰ میلی‌متر و در گروه دارای ترانس پالاتال آرک ۲/۴۸ میلی‌متر بود (۲۰).

## بحث

ترانس پالاتال آرک به طور وسیع برای تغییر یا ثبات موقعیت مولرهای فک بالا در سه بعد (عرضی، عمودی و چرخشی) استفاده می‌شود (۳،۴). این مطالعه با هدف تعیین توانایی انکوریج ترانس پالاتال آرک از طریق مقایسه‌ی جزئی این حرکت‌های دندان مولر در بیمارانی که با کشیدن دندان‌های پره مولر اول و با استفاده از ترانس پالاتال آرک یا بدون ترانس پالاتال آرک درمان شدند، انجام شد. پس از بررسی حرکت دندان‌های مولر به وسیله‌ی سفالوگرام و کست مطالعه در ابعاد فوق، فقط حرکت عرضی دندان مولر اول فک بالا در گروه مورد و شاهد تفاوت آماری معنی‌داری طی درمان داشت (به ترتیب ۲/۱۹ ± ۰/۱۹ - میلی‌متر و ۱/۲۵ ± ۱/۴۷ - میلی‌متر).

**حرکت مزیالی:** در مطالعه‌ی حاضر حرکت مزیالی دندان‌های مولر در گروه مورد و شاهد هم در کست‌های مطالعه و هم در سفالوگرام‌های جانبی تفاوت معنی‌داری نداشت. کوجیما و فوکویی (Kojima and Fukui) نیز نشان دادند که اگر ما فرضیه‌ای که استرس در الیاف پیرونتال را عامل کنترل حرکت ارتودنسی دندان می‌داند بپذیریم، زاویه‌ی کج شدن دندان‌ها که از آن انکوریج گرفته

فرض می‌شود زبان نیز در تامین انکوریج با اعمال نیروی رو به جلو و رو به عقب بر ترانس پالاتال آرک کمک می‌کند (۴). در مطالعه‌ی ژانگ (Zhang) و همکاران طی درمان با دستگاه ام‌بی‌تی (MBT) و هدگیر میانگین اکستروژن دندان مولر اول فک بالا ۱/۵۳ میلی‌متر بود (۲۱).

**حرکت عرضی:** در این مطالعه، حرکت عرضی دندان‌های مولر در گروه مورد به طور معنی‌داری کمتر از گروه شاهد بود (به ترتیب ۰/۲ میلی‌متر و ۱/۵ میلی‌متر). کوجیما و فوکویی (Kojima and Fukui) نیز بیان کردند که حرکت عرضی دندان‌های مولر با ترانس پالاتال آرک ۰/۴ میلی‌متر و بدون ترانس پالاتال آرک ۲/۴ میلی‌متر بود (۵). از آنجا که جزء عرضی نیروی مزیالی می‌تواند باعث حرکت عرضی دندان‌های مولر شود و فاصله‌ی بین مولرهای سمت راست و چپ را کاهش دهد (۵)، بنابراین حفظ عرض بین دندان‌های مولر به وسیله‌ی ترانس پالاتال آرک احتمالاً می‌تواند انکوریج را به وسیله‌ی اعمال نیرو بر دندان‌های مولر جهت حرکت مزیالی به سمت استخوان محکم کورتیکال افزایش دهد (۴).

در مطالعه‌ی حاضر حرکت عرضی دندان‌های مولر اول فک بالا کمتر از ۲/۷ میلی‌متر در هر دو گروه بود. در مطالعه‌ی پاکت (Paquette) و همکاران نیز تغییر در ابعاد بین مولری به طور کلی کم بود (۱۹) و منطبق با الگوی نرمال بلوغ اکلوژن در بیماران بدون درمان بود (۲۲).

**حرکت چرخشی:** در این مطالعه حرکت چرخشی دندان‌های مولر اول فک بالا در گروه مورد و شاهد تفاوت معنی‌داری نداشت (به ترتیب  $2/2^\circ$  و  $0/2^\circ$ ). این نتیجه مطابق با یافته‌ی بوباک (Bobak) و همکاران که توانایی ترانس پالاتال آرک را در کنترل چرخش دندان مولر نشان می‌داد نبود (۴). اگرچه آنالیز اجزای محدود آن‌ها وابسته به زمان نبود و یافته‌های آن‌ها ممکن است فقط در مراحل اولیه حرکت دندان قابل اجرا باشد (۴).

در مطالعه‌ی زابلوکی (Zablocki) و همکاران حرکت افقی مولر اول فک بالا در گروه دارای ترانس پالاتال آرک ۴/۱ میلی‌متر و در گروه بدون ترانس پالاتال آرک ۴/۵ میلی‌متر بود (۳). حرکت کمتر دندان‌های مولر در مطالعه‌ی ما ممکن است به دلیل سن بیشتر بیماران در مطالعه‌ی ما باشد (مطالعه‌ی ما: ۱۱-۳۲ سال، مطالعه‌ی زابلوکی و همکاران: ۱۴-۱۲ سال). کوجیما و فوکویی (Kojima and Fukui) دریافتند که حرکت مزیالی دندان‌های مولر با ترانس پالاتال آرک ۵/۰ میلی‌متر و بدون ترانس پالاتال آرک ۶/۷ میلی‌متر بود (۵). این اختلاف ممکن است به دلیل عوامل و فرضیه‌های نامعلوم در مطالعه‌ی اجزای محدود آن‌ها باشد (۵). در مطالعه‌ی ژانگ (Zhang) و همکاران طی درمان با دستگاه ام‌بی‌تی (MBT) و هدگیر میانگین حرکت قدامی مولر اول فک بالا ۴/۵۳ میلی‌متر بود (۲۱). این اختلاف ممکن است مربوط به سیستم‌های مختلف ارتودنسی (بگ (Begg)، اج‌وایس (Edgewise)، پیش تنظیم (pre-adjusted))، بیومکانیک‌ها، سن بیماران و مدت درمان باشد.

**حرکت عمودی:** در مطالعه‌ی حاضر حرکت عمودی مولر اول فک بالا در گروه مورد و شاهد به ترتیب ۱/۸ میلی‌متر و ۲/۲ میلی‌متر بود. بنابراین در دو گروه تفاوت معنی‌داری در افزایش حرکت عمودی مشاهده نشد. زابلوکی (Zablocki) و همکاران، اکستروژن دندان مولر اول فک بالا را ۱/۴ میلی‌متر در گروه دارای ترانس پالاتال آرک و ۱/۸ میلی‌متر در گروه بدون ترانس پالاتال آرک ذکر کردند (۳). در مطالعه‌ی حاضر و مطالعه‌ی زابلوکی (Zablocki) و همکاران، با وجود استفاده از ترانس پالاتال آرک افزایش حرکت عمودی مشاهده شد، علت آن می‌تواند میزان نیروهای به کار برده شده باشد که موجب افزایش بایت و بعد عمودی شده است. از طرف دیگر نیروهایی که در جهت مزیالی به دندان وارد می‌شوند، همگی دارای بردار اکستروژن (extrusion) هستند که می‌تواند باعث حرکت عمودی دندان مولر شود. همچنین

زمان درمان طولانی، مسائل مالی و محدودیت‌های آناتومیک است. کاربرد آن‌ها نیز ممکن است توسط مقدار و کیفیت استخوان محدود شود (۲).

لازم به ذکر است که حرکت دندان مولر ممکن است ناشی از رشد فک بالا و با حرکت ارتودنسی دندان باشد. در واقع، «رشد» اثر آشکاری بر موقعیت دندان‌ها دارد (۱۹). برای ارزیابی این اثر، ما موقعیت نقطه‌ی A را که رشد فک بالا را منعکس می‌کند، قبل و بعد از درمان مقایسه کردیم. در این مطالعه حرکت نقطه‌ی A در هر دو گروه طی درمان معنی‌دار نبود. بنابراین اثر رشد فک بالا بر موقعیت دندان‌های مولر فک بالا تایید نشد.

از جمله محدودیت‌های مطالعه حاضر این بود که اکلوژن و الگوهای رشد اسکلتی در مطالعه در نظر گرفته نشد. لذا پیشنهاد می‌شود در مطالعات آتی این موضوع مد نظر قرار گیرد.

### نتیجه گیری

حرکت عرضی دندان‌های مولر اول فک بالا در گروه مورد به طور معنی‌داری کمتر از گروه شاهد طی درمان بود. لازم به ذکر است که علی‌رغم نتایج مطالعه حاضر ترانس پالاتال آرک نباید به عنوان یک وسیله‌ی غیر ضروری در درمان بیماران در نظر گرفته شود. بلکه دندانپزشک باید محدودیت‌های آن را بشناسد و در صورت نیاز از سایر روش‌ها مثل افزایش سطح انکوریج یا ایمپلنت استفاده کند.

در آنالیز اجزای محدود کوجیما و فوکویی (Kojima and Fukui) نیروی مزایلی، دندان‌های مولر را که بدون ترانس پالاتال آرک هستند، می‌چرخاند اما ترانس پالاتال آرک برای جلوگیری از چرخش دندان‌های انکوریج موثر است (۵). این مسئله به دلیل این است که مسیر نیروی مزایلی از مرکز مقاومت دندان‌های مولر نمی‌گذرد (۵). برداری که از چرخش دندان مولر جلوگیری می‌کند از انحراف کششی (elastic deflection) ترانس پالاتال آرک حاصل می‌شود (۵).

در مطالعه‌ی ژانگ (Zhang) و همکاران مولر اول فک بالا  $3/15^\circ$  طی درمان با دستگاه ام‌بی‌تی (MBT) و هدگیر چرخید (۲۱)، اما کوجیما و فوکویی (Kojima and Fukui) دریافتند که زاویه‌ی چرخش دندان‌های مولر بدون ترانس پالاتال آرک  $18/5^\circ$  بود (۵). حرکت بیشتر دندان‌های مولر بدون ترانس پالاتال آرک در مطالعه‌ی آن‌ها ممکن است به دلیل بیومکانیک‌ها یا فرضیه‌های آن‌ها طی آنالیز اجزای محدود باشد.

علی‌رغم نتایج مطالعه حاضر ترانس پالاتال آرک به دلیل سایر عملکردهایش نباید به عنوان یک وسیله‌ی غیر ضروری در درمان در نظر گرفته شود. دندانپزشک باید محدودیت‌هایش را در حفظ انکوریج بشناسد و برای انکوریج حداکثر یا کامل به دنبال روش‌های جایگزین بگردد (مثلاً افزایش سطح انکوریج یا استفاده از ایمپلنت‌ها) (۳). اگر چه سطح ریشه‌ی دندان پره مولر کمتر از دندان مولر است، اما افزودن آن ممکن است برای افزایش پتانسیل انکوریج مفید باشد (۵). میکرو ایمپلنت‌های داخل استخوانی پتانسیلی به عنوان منبع انکوریج استخوانی محکم برای ارتودنسی دارند (۲۳). اگر چه نتایج اولیه آن‌ها امیدوارکننده بود، اما ریسک‌ها و فواید باید کاملاً ارزیابی شود (۲). پس از قرار دادن مینی ایمپلنت‌ها، می‌توان فوراً بر آن‌ها نیرو وارد کرد. همچنین دارای اندازه کوچکتر، روش جراحی ساده‌تر و آگاهی بهتر بیمار هستند (۲۸-۲۴). مضرات استفاده از ایمپلنت برای انکوریج شامل

## تقدیر و تشکر

7. McNamara JA Jr, Brudon WL. Orthodontics and dentofacial orthopedics. Ann Arbor, Mich: Needham Press; 2001.

8. Ten Hove A. Palatal bar and lip bumper in nonextraction treatment. J Clin Orthod 1985; 19(4): 272-291.

9. Gündüz E, Zachrisson BU, Hönlgl KD, Crismani AG, Bantleon HP. An improved transpalatal bar design. Part I. Comparison of moments and forces delivered by two bar designs for symmetrical molar derotation. Angle Orthod 2003; 73(3): 239-243.

10. Dahlquist A, Gebauer U, Ingervall B. The effect of a transpalatal arch for the correction of first molar rotation. Eur J Orthod 1996; 18(3): 257-67.

11. Ingervall B, Göllner P, Gebauer U, Fröhlich K. A clinical investigation of the correction of unilateral first molar crossbite with a transpalatal arch. Am J Orthod Dentofacial Orthop 1995; 107(4): 418-425.

12. Goshgarian RA. Orthodontic palatal arch wires. United States Government Patent Office; 1972.

13. Anić S, Slaj M, Muretić Z. Computer anchorage analysis of digitized picture of modified tyodont. Coll Antropol. 1998; 22(1): 15-24.

14. Sakamoto-Ozaki K, Matsumoto Y, Kanno Z, Iida J, Soma K. Development of a surgical procedure for biointegration of a newly designed orthodontic onplant. Orthodontics (Chic.) 2012; 13(1): 216-25.

مقاله حاضر مستخرج از پایان نامه دانشجویی دکتر طاهره شقاقی شیرازی با شماره طرح ۹۲۵۸۵۷ در دانشگاه علوم پزشکی شیراز می باشد. مراحل آماری آن توسط دکتر مهرداد وثوقی در مرکز توانمندسازی پژوهش دانشکده دندانپزشکی و ویرایش علمی آن توسط دکتر امین حسین زاده انجام گرفته که بدین وسیله قدردانی می گردد.

## References

1. Proffit W. Mechanical principles in orthodontic force control. In: Proffit W, Fields HW, Sarver DM, editors. Contemporary orthodontics. 5th ed. Saint Louis: Mosby; 2012. P. 359-394.

2. Huang LH, Shotwell JL, Wang HL. Dental implants for orthodontic anchorage. Am J Orthod Dentofacial Orthop 2005; 127(6): 713-722.

3. Zablocki HL, McNamara JA Jr, Franchi L, Baccetti T. Effect of the transpalatal arch during extraction treatment. Am J Orthod Dentofacial Orthop 2008; 133(6): 852-860.

4. Bobak V, Christiansen RL, Hollister SJ, Kohn DH. Stress-related molar responses to the transpalatal arch: a finite element analysis. Am J Orthod Dentofacial Orthop 1997; 112(5): 512-518.

5. Kojima Y, Fukui H. Effects of transpalatal arch on molar movement produced by mesial force: a finite element simulation. Am J Orthod Dentofacial Orthop 2008; 134(3): 335-336.

6. Stivaros N, Lowe C, Dandy N, Doherty B, Mandall NA. A randomized clinical trial to compare the Goshgarian and Nance palatal arch. Eur J Orthod 2010; 32(2): 171-6.

22. Sinclair PM, Little RM. Maturation of untreated normal occlusions. *Am J Orthod* 1983; 83(2): 114-123.
23. Roberts WE, Smith RK, Zilberman Y, Mozsary PG, Smith RS. Osseous adaptation to continuous loading of rigid endosseous implants. *Am J Orthod* 1984; 86(2): 95-111.
24. Lai EH, Yao CC, Chang JZ, Chen I, Chen YJ. Three-dimensional dental model analysis of treatment outcomes for protrusive maxillary dentition: comparison of headgear, miniscrew, and miniplate skeletal anchorage. *Am J Orthod Dentofacial Orthop* 2008; 134(5): 636-45.
25. Ma J, Wang L, Zhang W, Chen W, Zhao C, Smales RJ. Comparative evaluation of micro-implant and headgear anchorage used with a pre-adjusted appliance system. *Eur J Orthod* 2008; 30(3): 283-7.
26. Tseng YC, Hsieh CH, Chen CH, Shen YS, Huang IY, Chen CM. The application of mini-implants for orthodontic anchorage. *Int J Oral Maxillofac Surg* 2006; 35(8): 704-7.
27. Papadopoulos MA. Orthodontic treatment of Class II malocclusion with miniscrew implants. *Am J Orthod Dentofacial Orthop* 2008; 134(5): 604.e1-16; discussion 604-5.
28. Garfinkle JS, Cunningham LL Jr, Beeman CS, Kluemper GT, Hicks EP, Kim MO. Evaluation of orthodontic mini-implant anchorage in premolar extraction therapy in adolescents. *Am J Orthod Dentofacial Orthop* 2008; 133(5): 642-53.
15. Suzuki EY, Suzuki B. Maxillary molar distalization with the Indirect Palatal Miniscrew for Anchorage and Distalization Appliance (iPANDA). *Orthodontics (Chic.) 2013 Yearbook*; 14(1): 228-241.
16. Wahabuddin S, Mascarenhas R, D K MI, Husain A. Clinical application of micro-implant anchorage in initial orthodontic retraction. *J Oral Implantol* 2013 [Epub ahead of print].
17. Legan HL, Burstone CJ. Soft tissue cephalometric analysis for orthognathic surgery. *J Oral Surg* 1980; 38(10): 744-751.
18. Cephalometrics. In: Mitchell L, editor. *Introduction to Orthodontics*, 4th edition. Oxford: Oxford University Press; 2013. P. 76-83.
19. Paquette DE, Beattie JR, Johnston LE. A long-term comparison of nonextraction and premolar extraction edgewise therapy in "borderline" class II patients. *AM J Orthod Dentofac Orthop* 1992; 102(1): 1-14.
20. Sharma M, Sharma V, Khanna B. Mini-screw implant or transpalatal arch-mediated anchorage reinforcement during canine retraction: a randomized clinical trial. *J Orthod* 2012; 39:102-10.
21. Zhang XY, Zhang J, Jia YL, Xu TM. Cast analysis of 37 patients treated with MBT (TM) appliance. *J Peking Univ (Health Sci)* 2004; 36(4): 426-430.

# کمیته تحقیقات دانشگاه علوم

## پزشکی شیراز

[www.sadramj.com](http://www.sadramj.com)